

Résumé d'après l'article du *Journal of Clinical Periodontology*, volume 46, issue 9 (septembre 2019), 927-936

Editeurs : Phoebus Madianos, Andreas Stavropoulos (Comité des affaires scientifiques de l'EFP)

**Rapporteurs :**

Ian Reynolds, Michael Nolan, Suha Aljudaibi et Lewis Winning

**Affiliation :**

Postgraduate Programme en Parodontologie, Département de Parodontologie et de Dentisterie Restauratrice, Hôpital Universitaire Dentaire de Dublin, Trinity College, Irlande

**Traducteur :**

Alexandre Courtet Programme Postgraduate Européen Département de parodontologie, Hôpital Rothschild, Faculté d'odontologie, Université de Paris

étude

# Défauts intra- et supra-osseux combinés : une nouvelle approche

**Auteurs :**

José Moreno Rodriguez, Antonio Ortiz Ruiz, Raul Caffesse

## Contexte

La formation d'une nouvelle attache parodontale est l'objectif principal de l'approche régénérative des lésions parodontales avancées.

A l'origine, le traitement chirurgical de ces lésions combinait un lambeau d'accès de grande étendue associé à la pose d'une membrane résorbable ou non. La déhiscence du lambeau et l'exposition de la membrane étaient des complications très fréquentes, notamment à cause de la gestion difficile des tissus mous et l'incapacité à obtenir une fermeture primaire du site.

Pour minimiser le risque d'exposition des membranes et préserver l'intégrité des tissus mous interproximaux, plus particulièrement la zone de la papille inter-dentaire, des techniques chirurgicales "minimalement invasives" – couramment appelées "lambeaux de préservation papillaire" – ont été proposées.

Récemment, une nouvelle technique chirurgicale – l'approche chirurgicale des papilles non incisées (NIPSA) – a été développée pour le traitement des défauts intra-osseux profonds. Elle présente comme avantages une préservation de la papille inter-dentaire, une adaptation parfaite des tissus mous favorisant le maintien du caillot sanguin, une stabilité de la plaie opératoire et une cicatrisation en première intention.

## Objectif

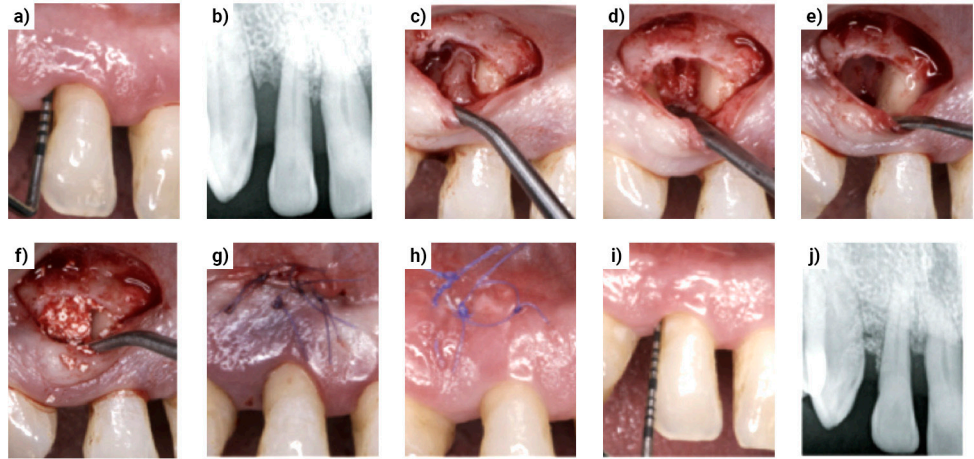
L'objectif principal de cette étude était d'évaluer l'efficacité de la procédure chirurgicale des papilles non incisées (NIPSA) en tant que technique de régénération parodontale pour la gestion des défauts intra- et supra-osseux combinés.

## Méthodes

- L'étude, réalisée en cabinet privé à Madrid (Espagne), est une série de cas chez un groupe de patients recrutés sur une période de quatre ans.
- Critères d'inclusion : absence de maladie systémique, indices de plaque et de saignement <20%, thérapeutique non chirurgicale et séances de suivi pendant au moins un an, poche parodontale résiduelle interproximale >5 mm avec saignement au sondage, perte osseuse horizontale combinée à un défaut intra-osseux (distance sommet crête osseuse – JEC >4 mm).
- Critères d'exclusion : dents de sagesse et dents avec traitements endodontiques ou restaurateurs inadaptés.
- Paramètres cliniques évalués : profondeur de poche, niveau d'attache clinique et récession gingivale mesurés avant la chirurgie et à 12 mois. La mesure du gain d'attache supra-osseux (SUPRA-AG) a été estimée.
- La fermeture de la plaie était évaluée et classifiée une semaine après la chirurgie (fermeture complète, incomplète ou nécrose du tissu proximal).
- Procédure chirurgicale (figure a-j) :
  - Micro-instrumentation de la partie supérieure de la poche parodontale (une semaine avant la chirurgie).
  - Incision apicale oblique ou horizontale vestibulaire dans la muqueuse alvéolaire sur l'os cortical sain à distance du défaut pour séparer la papille de la muqueuse alvéolaire.
  - Déplacement coronaire de la papille à l'aide d'un micro-élévateur à papilles permettant l'accès complet au défaut et son débridement.
  - Application combinée de dérivés de matrice amélaire (DMA) et d'une xénotransplantation d'origine bovine.
  - Fermeture primaire de la plaie par points matelassiers horizontaux et points simples en O.
- Les mesures cliniques ont été réalisées initialement et à 12 mois par le même opérateur.

## Évolution

- a) Sondage parodontal pré-opératoire.
- b) Radiographie rétro-alvéolaire pré-opératoire.
- c) Incision horizontale avec lambeau et papille déplacés coronairement.
- d) Configuration du défaut après débridement.
- e) Application de DMA.
- f) DMA et Xénogreffe en place.
- g) Fermeture primaire avec doubles sutures.
- h) Fermeture complète de la plaie à une semaine post-opératoire.
- i, j) Sondage parodontal et radiographie rétro-alvéolaire à 12 mois.



## Résultats

- Vingt patients (huit femmes, 12 hommes), âgés de 30 à 60 ans et présentant chacun un défaut, ont été inclus. Cinq patients étaient fumeurs, sept d'anciens fumeurs et huit non-fumeurs. Dix incisives, cinq canines, trois prémolaires et deux molaires ont été traitées.
- Mesures cliniques initiales des défauts :
  - Profondeur de poche ( $8,15 \pm 2,38$  mm).
  - Perte d'attache clinique ( $9,25 \pm 2,71$  mm).
  - Récession gingivale ( $1,1 \pm 0,85$  mm).
- Les changements entre les paramètres cliniques initiaux et à 12 mois étaient les suivants :
  - Réduction de profondeur de poche ( $5,6 \pm 2,48$  mm ;  $p < 0,001$ ).
  - Gain d'attache clinique ( $5,9 \pm 2,38$  mm ;  $p < 0,001$ ).
  - Réduction de la récession gingivale ( $0,25 \pm 0,44$  mm ;  $p < 0,05$ ).
- Pour 90% des sujets, un gain d'attache clinique  $\geq 4$  mm a été observé et 85% des sujets présentaient une réduction de profondeur de poche  $\geq 4$  mm. Le gain d'attache supra-osseux (SUPRA-AG) était de  $1,9 \pm 1,74$  mm indiquant une tendance à la résolution complète du défaut intra-osseux.
- Une fermeture complète de la plaie a été observée dans 85% des cas. Aucune différence statistiquement significative n'a été démontrée entre la fermeture complète ou incomplète concernant les résultats cliniques.
- Aucun cas ne présentait une nécrose du tissu interproximal.

## Limitations

- Le design de l'étude (série de cas) limite sa validité externe.
- L'absence d'un groupe contrôle ou comparatif limite l'interprétation des résultats.
- Peu d'informations données sur le recrutement et la sélection des patients (biais de sélection).
- L'utilisation d'un substitut osseux radio-opaque et l'absence d'analyses histo-morphométriques limitent l'évaluation précise des modifications des paramètres cliniques des défauts.
- L'absence de calibration et d'aveuglement de l'examineur peut affecter la mesure des résultats.
- Les résultats de cette technique ne sont pas applicables à l'ensemble des défauts associés aux maladies parodontales mais simplement à ceux présentant la même architecture.

## Conclusions & impact

- Dans les limites de cette étude, on peut conclure que l'approche chirurgicale NIPSA est une technique chirurgicale prometteuse dans la gestion des défauts intra- et supra-osseux combinés.
- La nouvelle approche proposée dans cette étude a démontré des résultats positifs pour tous les paramètres cliniques mesurés et des taux élevés de fermeture primaire de la plaie.
- Des études cliniques contrôlées et randomisées sont nécessaires pour évaluer l'efficacité de cette nouvelle approche en la comparant aux techniques actuelles de chirurgie parodontale régénérative.

 Ce numéro 69 du JCP Digest est un résumé de l'article 'Supra-alveolar attachment gain in the treatment of combined intra-suprabony periodontal defects by non-incised papillae surgical approach', J Clin Periodontol. 2019; 46 (9), 927-936, DOI: 10.1111/jcpe.13158.

 <https://www.onlinelibrary.wiley.com/doi/10.1111/jcpe.13158>

 Accès via la page "membres" du site de l' EFP : <http://efp.org/members/jcp.php>