

IZVJESTITELJI

Emma Busoms, Fabiola Dell'Olmo, Joan Takamoli, Prof José Nart

INSTITUCIJA

Specijalizanti poslijediplomskog studija parodontologije,
Međunarodno sveučilište u Kataloniji, Barcelona

studija

Koštana regeneracija nasuprot vezivnotkivnog transplantata

Thomas De Bruyckere, Célien Eeckhout, Aryan Eghbali, Faris Younes,
Paulien Vandekerckhove, Roberto Cleymaet, Jan Cosyn
J Clin Periodontol. 2018; 45:1375-1387*Sažetak iz izvornog članka s ljubaznošću Wiley Online Library
Copyright © 1999-2018 John Wiley & Sons, Inc. Sva prava pridržana.
JCP Digest 11 objavila je EFP u studenom 2019*

DOSADAŠNJE SPOZNAJE

Alveolarni nastavak prolazi dimenzijske promjene nakon ekstrakcije zuba, čak i kad je provedeno očuvanje grebena. Područje koje je najviše pogođeno ovim promjenama je središnji dio bukalne kosti. Stoga će nakon ekstrakcije zuba doći do gubitka volumena i bukalnog konveksiteta, te mogućeg kompromitiranja estetskog ishoda.

Postupci kao što su vođena koštana regeneracija (GBR) ili vezivnotkivni transplantat (CTG), predloženi su kao učinkoviti za ponovnu uspostavu zadovoljavajuće debljine i visine tkiva prije postavljanja pojedinačnog implantata.

Objavljeno je samo jedno randomizirano kontrolirano kliničko ispitivanje (RCT) koje uspoređuje GBR i CTG za ponovnu uspostavu bukalnog konveksiteta kod pojedinačnih implantata te se nije pokazala značajna razlika između ova dva pristupa nakon jedne godine.

CILJEVI

Usporediti GBR i CTG usporedno s postavljanjem implantata za obnovu bukalnog konveksiteta kod gubitka jednog zuba u jednogodišnjem razdoblju.

METODE

Ova studija je bila jednostruko slijepo randomizirano kliničko ispitivanje koje je uključivalo 42 ispitanika sa sljedećim osobitostima:

- nedostatak jednog zuba u prednjem dijelu gornje čeljusti s prisutnim susjednim zubima;
- zub nedostaje barem tri mjeseca;
- defekt klase I (Seibert 1983.);
- najmanje 6 mm bukopalatinalne koštane dimenzije na mjestu gubitka zuba.

U GBR grupi, poslije ugradnje implantata, bukalni konkavitet je augmentiran ksenograftnim partiklima govedeg podrijetla i pokriven resorptivnom kolagenom membranom. U CTG grupi, postavljen je transplantat uzet s nepčanog dijela pretkutnjaka tehnikom pojedinačne incizije. Poslije tri mjeseca, implantati su otvoreni te su postavljene nadogradnje za cijeljenje u obje grupe.

Vijkom povezane privremene krunice izrađene su s konkavnim profilom i izlazni profil je modificiran tijekom sljedeća tri mjeseca dodavanjem tekućeg kompozita za povećanje razine središnjeg dijela mekog tkiva. Šest mjeseci poslije postavljanja implantata, načinjene su definitivne krunice replicirajući izlazni profil.

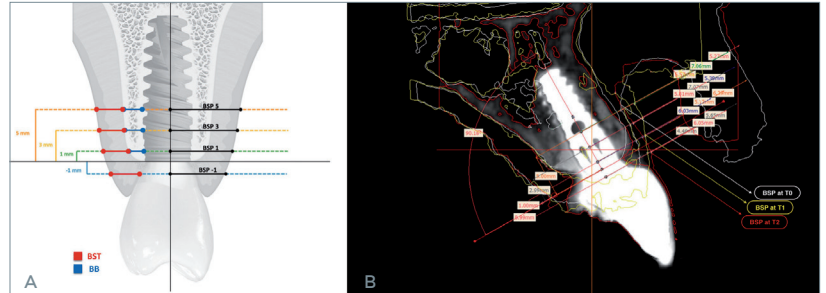
Računalna tomografija na bazi konične zrake (CBCT) učinjena je na: t0 (prije kirurgije), t1 (dva tjedna nakon kirurgije) i t2 (jednu godinu nakon kirurgije). Slike poprečnog presjeka korištene su za analizu bukalnog profila mekog tkiva (BSP) kao primarnog ishoda. Također su procjenjivani: debljina bukalne kosti, debljina bukalnog mekog tkiva i vertikalni gubitak kosti.

Bilježeni su klinički ishodi: stopa preživljavanja, uspjesi i komplikacije, marginalni gubitak kosti, dubina sondiranja, plak, krvarenje pri sondiranju, recesija bukalno i recesija papila.

Kategorijske varijable između grupa analizirane su pomoću Fisherovog egzaktnog testa. Analiza varijanci ponovljenih mjerenja (ANOVA) korištena je za ocjenu promjena kroz vrijeme unutar svake grupe i utjecaj strategije liječenja.

A | Ilustracija prikazuje kako su bukalni profil mekog tkiva (BSP), debljina bukalne kosti (BB) i debljina bukalnog mekog tkiva (BST) mjereni na CBCT slikama na četiri različite razine od platforme implantata.

B | Mjerenje BSP-a na četiri različite razine na preklapljenim CBCT slikama na t0 (bijelo), t1 (žuto) i t2 (crveno).



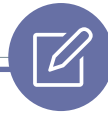rezultati

- Nije bilo statistički značajne razlike između promatranih grupa glede bukalnog defekta, koji je bio 0.98 mm u GBR grupi i 0.90 mm u CTG grupi.
- Poslije jedne godine, 1.38 mm od 2.16 mm neposrednog dobitka tkiva može biti održano na 1 mm koronalno od platforme implantata u GBR grupi, dok su u CTG grupi rezultati bili 1.52 mm od 1.72 mm.
- Apikalno od ramena implantata, BSP dobitak je varirao od 0.77 mm do 1.5 mm u GBR grupi te od 0.41 mm do 0.81 mm u CTG grupi. Rezultati nisu bili statistički značajni.
- U uvjetima kliničkih parametara, nije bilo statistički značajne razlike između grupa.



OGRA NIČENJA

- Kratko praćenje (jedna godina).
- Transplantat vezivnog tkiva uzet je s nepčanog područja pretkutnjaka a ne s tubera, što može biti terapija izbora.
- Nedostatak standardizacije u količini materijala korištenog za transplantat.
- Nisu procijenjeni ishodi bolesnika i isplativost operacije.
- Smanjena vidljivost mekih tkiva na CBCT-u.
- 2D slike iz 3D slika su korištene za procjenu BSP-a, umjesto prave volumetrijske analize.



ZAKLJUČCI

- Nakon godine dana nije bilo statistički značajnih razlika između korištenja CTG-a ili GBR-a za obnovu bukalnog konveksiteta ili volumena kod pojedinačnih implantata u estetskoj zoni.



KLINIČKI ZNAČAJ

- GBR ili CTG se mogu razmatrati kao dobre alternative za rekonstrukciju konveksiteta bukalnog aspekta pojedinačnih implantata.



POVEZNICA NA ORIGINALNI JCP ČLANAK:

www.onlinelibrary.wiley.com/doi/full/10.1111/jcpe.13006

Pristup kroz stranicu za članove EFP-a: www.efp.org/members/jcp.php